

# Der Hautarzt

Zeitschrift für Dermatologie, Venerologie und verwandte Gebiete

## Elektronischer Sonderdruck für G. Bruning

Ein Service von Springer Medizin

Hautarzt 2011 · 62:347–353 · DOI 10.1007/s00105-010-2085-6

© Springer-Verlag 2011

zur nichtkommerziellen Nutzung auf der  
privaten Homepage und Institutssite des Autors

**G. Bruning · B. Altmann**

## Moderne Varizenchirurgie

# Moderne Varizenchirurgie

**Die chronische Venenerkrankung mit den Folgeschäden der chronisch venösen Insuffizienz gehört zu den am häufigsten auftretenden Erkrankungen in Deutschland. In der großen 2003 durchgeführten Bonner Venenstudie zeigte sich, dass jeder fünfte Mann und jede dritte Frau unter Krampfadern leiden [36]. Bei der primären Varikosis handelt es sich um eine degenerative Erkrankung der Venenwand im oberflächlichen Venensystem der Beine. Unter dem Einfluss verschiedener Realisationsfaktoren (z. B. genetische Faktoren, Orthostasebelastung, Schwangerschaft) kommt es im Laufe des Lebens zur Ausbildung von Krampfadern unterschiedlichen Schweregrades [30].**

Die therapeutischen Möglichkeiten umfassen konservative (Kompressionstherapie, Lymphdrainage, Gefäßsport etc.) und operativ-interventionelle Maßnahmen (klassische Operation, endovenöse Radiofrequenzwellentherapie, endoluminale Lasertherapie, CHIVA, Valvuloplastie, Sklerotherapie; [21, 31]).

Die Chirurgie der Varikosis ist mit über 300.000 sowohl ambulanten als auch stationären Eingriffen pro Jahr eine der am häufigsten durchgeführten Operationen in Deutschland. Die Idee der klassischen Varizenchirurgie wurde im Jahr 1907 durch Babcock eingeführt und blieb seitdem im Prinzip unverändert [3]. Ziel ist es, alle krankhaften Venenabschnitte aus dem Blutkreislauf zu entfernen, um die durch Klappeninsuffizienz entstehenden Rezirkulationskreisläufe nach Hach zu unterbinden und eine Überlastung des tiefen Venensystems auszuschalten [19, 21]. Hiermit soll ein Fortschreiten der venösen Erkrankung bis hin zum flo-

riden Ulcus cruris vermieden werden. In den letzten 40 Jahren hat sich die klassische Varizenchirurgie durch Verkleinerung der Schnitte und Änderung der Anästhesieformen erheblich verbessert und zu einer deutlichen Qualitätssteigerung der postoperativen Ergebnisse geführt.

Als neuere Therapieform zur Verbesserung der perioperativen Lebensqualität und Reduktion von peri- und postoperativen Schmerzen sowie Verkürzung der postoperativen Arbeitsunfähigkeitszeiten haben sich in den letzten Jahren die thermischen endoluminalen Therapieverfahren etabliert. Deren endgültiger Stellenwert sowie die Frage nach der Rezidivhäufigkeit sind aufgrund der relativ kurzen Nachbeobachtungszeit immer noch offen [24].

## Operative Therapieoptionen

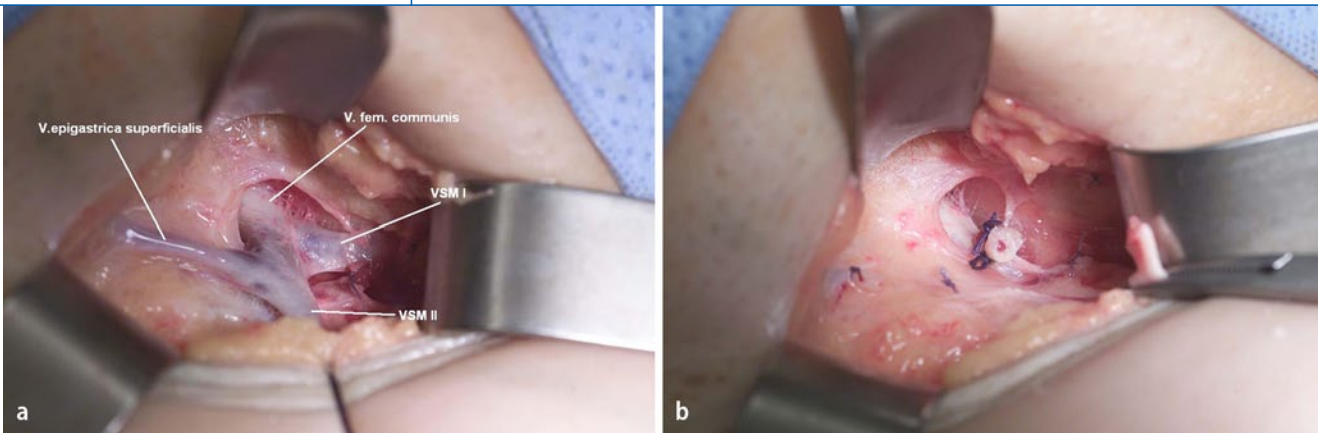
### Klassische Operation

Ziel der klassischen Operation ist es, die insuffizienten Venenabschnitte zu entfernen. Diese werden nach topographischen bzw. morphologischen Kriterien eingeteilt in Stammvenen-, Perforansvenen-, Seitenast-, Besenreiser- und retikuläre Varizen.

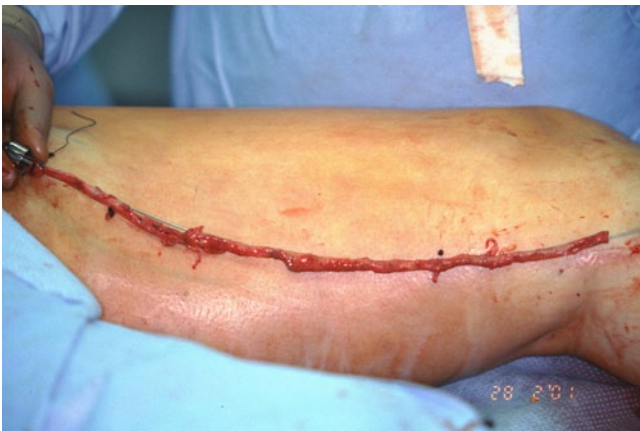Zur Sanierung der Stammvenenvarikosis wird je nach Strombahn eine komplette inguinale oder popliteale Krossektomie leitliniengerecht durchgeführt. Im Rahmen der inguinalen Krossektomie wird die Sanierung der V. saphena magna mit Unterbindung sämtlicher einmündender Seitenäste in der Leiste bis zur V. femoralis communis sowie die Ligatur evtl. separat einmündender Äste an der V. femoralis communis angestrebt ([5], **Abb. 1a, b**). Bei der operativen Sanierung der V. saphena parva ist eine kom-

plette Freilegung der V. poplitea nicht erforderlich [13]. Nach Absetzen der insuffizienten Stammvene an der tiefen Vene erfolgt das Einführen eines Strippers: Hierbei wählt man entweder die klassische Nabatow-Sonde, alternativ einen Pin-Stripper, um den distalen Gegeninzisionschnitt möglichst klein zu halten, oder eine Kryosonde [10]. Das Ausleiten der Nabatow-Sonde oder des Pin-Strippers erfolgt am unteren Insuffizienzpunkt (**Abb. 2**). Ein darüber hinausgehendes Strippen sollte heutzutage nicht mehr erfolgen. Bei Verwendung des Kryo-Strippingverfahrens entfällt der distale Gegeninzisionspunkt. Ansonsten bietet dieses Verfahren gegenüber den anderen Strippingmethoden keine Vorteile [20]. Der Wundverschluss in der Leiste bzw. Kniekehle kann in der Regel subkutan versenkt entweder mittels hoher Koriumnaht oder versenkter Intrakutannaht mit resorbierbarem Nahtmaterial (Polyglecaprone 25) erfolgen. Eventuell zusätzlich diagnostizierte insuffiziente Perforansvenen sollten unterbunden werden. Häufig ebenfalls vorhandene, kosmetisch und funktional störende variköse Seitenäste werden in Kleinschnitt-Technik nach Möglichkeit unter Verwendung von Phlebektomiehäkchen entfernt (**Abb. 3**). Der Wundverschluss kann meist mithilfe von Klammerpflastern erfolgen.

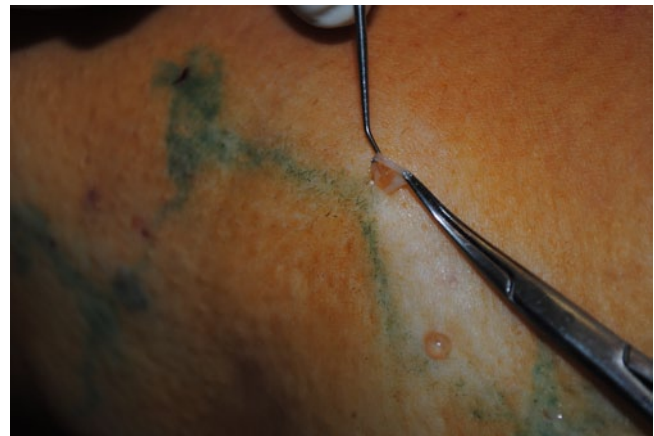Bei der Mehrzahl der Patienten kann der operative Eingriff in Lokalanästhesie der betroffenen Leisten- oder Kniekehlenregion und des Venenverlaufes durchgeführt werden. Hierbei hat sich in den letzten Jahren zunehmend die Tumescenzlokanästhesie etabliert. Es werden größere Mengen eines in Trägerlösung (z. B. NaCl) verdünnten Lokalanästhetikums (z. B. Lidocain, Prilocain, Articain) mit Adrenalinzusatz und Pufferung (z. B. Na-



**Abb. 1** ▲ **a** Inguinaler Krossensitus einer gedoppelten V. saphena magna nach Präparation bis zur V. femoralis communis.  
**b** Situs nach Bündiger-Ligatur beider Vv. saphenae magna an der V. femoralis communis



**Abb. 2** ▲ Im Rahmen der klassischen Operation gestrippte V. saphena magna, hier bei einem Patienten mit akuter Thrombophlebitis



**Abb. 3** ▲ Seitenastexhairese mittels Phlebektomiehäkchen nach Ramelet

triumhydrogenkarbonat) in das subkutane perivenöse Fettgewebe infiltriert [6].

Bei der Durchführung der Operation in Tumescenzlokalanästhesie kommt es postoperativ zu einer sehr geringen Hämatomausbildung. Hierdurch sind die postoperativen Komplikationsraten geringer, und die Rekonvaleszenzzeit ist kürzer. Im Rahmen einer Spinal- oder totalen intravenösen Anästhesie ist die Hämatomausbildung deutlich höher, kann jedoch durch Einsatz z. B. einer Blutsperrle, reduziert werden.

Die klassische Operation führt postoperativ zu einem sehr hohen Patientennutzen (gemessen mit dem Patient-Benefit-Index), der bei einem Maximalwert von 4 postoperative Medianwerte von 3,8 erreicht. Die perioperative Lebensqualität bessert sich im Verlauf über 1 Woche, 8 Wochen bis 5 Jahre postoperativ signifikant, was den Vorteil dieser Operationstechnik belegt (eigene bisher nicht publi-

zierte Daten). Zu den regelhaft auftretenden Nebenwirkungen und Komplikationen gehören Hämatome, Nachblutungen (0,5%), Nervenläsionen (5–18%), Lymphgefäßverletzungen (1%), Wundheilungsstörungen (0,5%), Pigmentierungsstörungen, tiefe Beinvenenthrombose (symptomatisch <1%) und Besenreiserentstehung.

### ➤ Die klassische Operation führt postoperativ zu einem sehr hohen Patientennutzen

Die Kritikpunkte der klassischen Varizenchirurgie sind in der Literatur teilweise sehr hoch angegebene postoperative Komplikationsraten. Zusätzlich kommt es häufig zur Ausbildung relevanter Krossenrezidive (duplexsonographisch nachweisbarer Durchmesser des Rezidivgefäßes mit Reflux  $\geq 4$  mm und gleichzeitig klinisch relevante Varikosis). Für die Leistenregion werden derzeit Rezidivquo-

te von 7–14% 5 Jahre postoperativ publiziert [1, 29]. Bei der operativen Sanierung der V. saphena parva liegt die Rezidivquote deutlich höher und wird in der Literatur mit bis zu 25% nach 5 Jahren angegeben [12, 14, 18]. Die Ursache des Wiederauftretens von Krampfaden ist bisher noch nicht einheitlich geklärt. Diskutiert werden technische Fehler beim Ersteingriff wie ein zu langer Krossenstumpf, nicht unterbundene Krossenäste oder eine belassene Stammvene bei Mehrfachanlage. Zusätzlich ist eine Neovaskularisation im Krossenbereich als mögliche Ursache für eine Rezidivvarikosis mittlerweile belegt [21]. Des Weiteren wird eine Progression der Erkrankung für die Ausbildung eines Krossenrezidives diskutiert.

Eine besondere Herausforderung der klassischen Varizenchirurgie ist die operative Sanierung der Rezidivvarikosis, da hier mit einer erheblichen Vernarbung im Bereich des zu operierenden Gebietes zu

rechnen ist. Bewährt hat sich inguinal der modifizierte Zugang nach Junot. Hierbei wird die A. femoralis zunächst longitudinal freipräpariert, um anschließend medial die tiefe Vene und den verbliebenen Stammvenenstumpf unterhalb der alten Narbenplatte freizulegen und zu ligieren. Durch die Operationstechnik kann die Präparation in der Narbenplatte vermieden werden. Durch diesen modifizierten Zugang lassen sich ein sehr sicheres operatives Vorgehen sowie eine geringe postoperative Komplikationsrate erzielen.

### Valvuloplastie

Ein weiteres Operationsverfahren stellt die Rekonstruktion der Mündungsklappe bzw. Klappenintervention entlang des Stammes der V. saphena magna mittels extraluminale Valvuloplastie dar. Die entsprechend betroffenen Venenabschnitte werden freigelegt, und nachfolgend wird das Gefäßkaliber durch ein Kunststoffpatch reduziert (Banding; [23]). In der hier zitierten Studie zeigte die externe Valvuloplastie weniger Rezidive als die klassische Operation (4,6 vs. 22,2%), wobei die Kollektive nicht randomisiert und somit nicht vergleichbar waren. Das Verfahren wird von einigen Operateuren propagiert, Langzeitergebnisse an größeren Kollektiven fehlen. Die kosmetischen Ergebnisse entsprechen denen der klassischen Operation, wobei jedoch die Vene in situ verbleibt und erhalten wird.

### CHIVA

CHIVA ist ein Akronym aus „Cure conservatrice et Hémodynamique de l'Insuffisance Veineuse en Ambulatoire“. Die Methode wurde erstmals 1988 von Franceschi [15] als hämodynamisch orientierte operative Behandlungsmethode der Varikose publiziert. Sie propagiert die Unterbindung sämtlicher Refluxquellen (z. B. Stammvenenmündung, insuffiziente Perforansvenen) unter Belassung aller insuffizienten Venenabschnitte (z. B. Stammvene). Die zugrunde liegenden pathophysiologischen Vorstellungen sind bisher nicht belegt. Ein überwiegender Nutzen der Methode im Vergleich zu anderen operativen Behandlungsmodalitäten wurde nicht erwiesen. Zusätzlich ist die

Hautarzt 2011 · 62:347–353 DOI 10.1007/s00105-010-2085-6  
© Springer-Verlag 2011

G. Bruning · B. Altmann  
**Moderne Varizenchirurgie**

#### Zusammenfassung

Die Varizenoperation gehört zu den am häufigsten durchgeführten operativen Eingriffen in Deutschland. Neben der klassischen Operation in moderner Technik, die bei überschaubaren Rezidivquoten und guten kosmetischen Ergebnissen als etabliertes Standardverfahren angesehen werden muss, kommen zunehmend endoluminale Therapieverfahren (Radiofrequenzwellentherapie, Lasertherapie) zum Einsatz. Sie bieten dem Patienten geringere postoperative Schmerzen und eine kürzere Rekonvaleszenzzeit gegenüber der klassischen Operation, stehen aufgrund ihrer Anwendungsmöglichkeit (Limitierung durch den Gefäßdurchmesser bzw. die Sondierbarkeit der Vene, fehlende Kostenübernahme durch die gesetzliche Krankenversicherung) jedoch nur einem eingeschränkten Patientenspektrum zur Verfügung. Es bleibt

abzuwarten, wie sich diese Verfahren insbesondere bezüglich der Verbesserung der Langzeitlebensqualität und der Rezidivquoten gegenüber der klassischen Operationstechnik darstellen. Eine zusätzliche Therapieoption bietet ein chemisches endoluminales Therapieverfahren, die katheterassistierte Schaumsklerosierung. Sie kann in Einzelfällen als sichere Therapieoption mit insgesamt guten postoperativen Ergebnissen eingesetzt werden, die primären Verschlussquoten sind denen der Operation und der endoluminalen Verfahren jedoch unterlegen.

#### Schlüsselwörter

Varizenoperation · Endoluminale Therapieverfahren · Radiofrequenzwellentherapie · Laser · Sklerosierung

### Modern varicose vein surgery

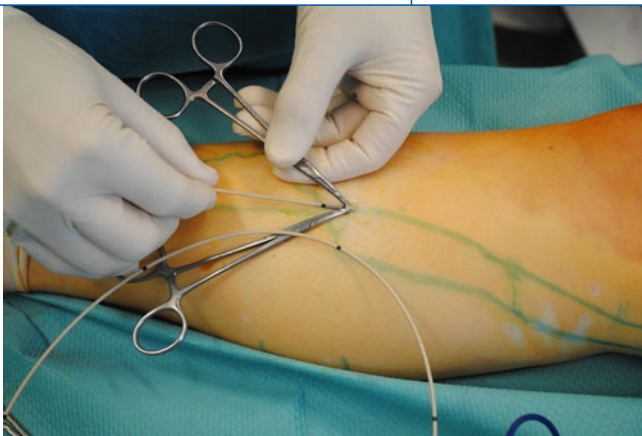
#### Abstract

Varicose vein operations belong to the most commonly performed surgical procedures in Germany. Besides the classic operation employing modern technology, which shows manageable recurrence rates with good cosmetic results and must be considered as the established standard therapeutic procedure, endoluminal treatment methods (endovenous radiofrequency therapy, endoluminal laser therapy) have been increasingly used in recent years. The endoluminal treatment methods offer patients reduced postoperative pain and a shorter recovery time compared to traditional surgery. Unfortunately due to limitations caused by vessel diameter and the ability to probe the vessel, they are only available to a limited range of pa-

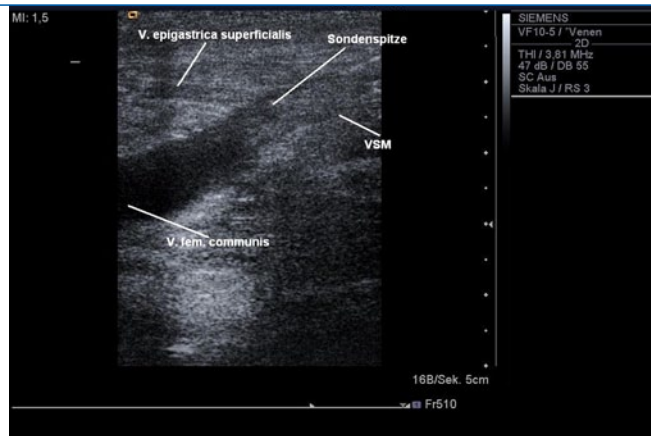
tients. It remains to be seen how these procedures compare to the classical techniques, in particular in regards to improving the long-term quality of life and recurrence rates. A further therapeutic option is chemical endoluminal therapy, catheter-assisted foam sclerotherapy. It can be used as a safe treatment option with good postoperative results in some cases. However, the primary closure rates are inferior to surgery and endoluminal procedures.

#### Keywords

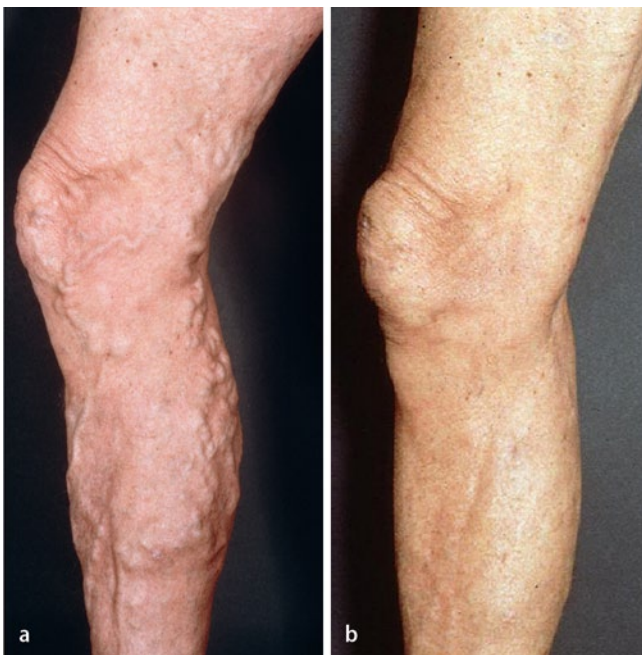Varicose vein operation · Endoluminal therapy · Radiofrequency therapy · Laser therapy · Sclerotherapy



**Abb. 4** ▲ Direktes Einführen des RFITT-Katheters über eine Miniinzision am distalen Insuffizienzpunkt



**Abb. 5** ▲ B-Bild der Krossenregion mit bis zur Mündung der V. epigastrica superficialis vorgeschobenem RFITT-Katheter



**Abb. 6** ◀ **a** Präoperativer klinischer Befund. **b** Postoperativer Befund 9 Monate nach klassischer Varizenoperation in Tumescenzlokalanästhesie

Datenlage für diesen Eingriff insgesamt schlecht, die Methode hat derzeit keinen evidenzbasierten Stellenwert. Studien deuten auf hohe Rezidivraten hin [11], was sich mit den Erfahrungen der Autoren aus dem täglichen Ambulanzbetrieb deckt.

### Endoluminale Therapieverfahren

#### Endoluminale Radiofrequenzwellentherapie

Die endoluminale Radiofrequenzwellentherapie, eine moderne Beschreibung für die seit Jahrzehnten in der Chirurgie verwendete Hochfrequenzchirurgie, wurde in Deutschland im Jahr 1998 zur Behandlung der primären Varikosis zugelassen. Es stehen 2 konkurrierende Katheter

zur Verfügung: der VNUS-Closure bzw. VNUS-Closure-Fast- und der RFITT-Katheter. Das VNUS-Closure-Verfahren war die erste auf dem Markt befindliche endoluminale Radiofrequenzwellentherapie. Es handelt sich dabei um eine bipolare Koagulation mit Stromfluss zwischen einer in der Wand anliegenden und im Zentrum des Gefäßes liegenden Elektrode, wodurch die Vene auf 85–90°C erhitzt wird. Die Platzierung des Katheters erfolgt nach distaler Punktion der betroffenen Vene ultraschallgesteuert kurz vor der Mündungsregion. Anschließend kommt es unter kontinuierlichem manuellem Rückzug des Katheters zur Kontraktion der kollagenen Bindegewebsfasern in der Venenwand und zum Verschluss der Va-

rize. Bei dem Nachfolgeprodukt VNUS-Closure-Fast (seit 2007 in Deutschland zugelassen) wird ein 7 cm langes Endstück im Sinne eines Tauchsieders mittels Radiofrequenzenergie auf 120° erhitzt. Die Behandlung der Venenabschnitte erfolgt hierbei nicht durch kontinuierlichen Rückzug, sondern segmental.

Die primären Verschlussquoten nach VNUS-Closure-Behandlung wurden anfänglich mit ca. 98% angegeben. Dies hat sich in den letzten Jahren in der Nachbetrachtung auf ca. 88–92% reduziert. Bei der Verwendung von VNUS-Closure-Fast erfolgt eine höhere Energieabgabe an der Venenwand. Es wird derzeit von primären Verschlussquoten um die 99% in der Literatur berichtet [2, 34]. Das VNUS-Closure-Fast-System bietet gegenüber dem Vorgängerverfahren operationstechnisch den Vorteil des deutlich schnelleren Operationsverlaufes, weswegen es sich aufgrund der Anwenderfreundlichkeit und der derzeit höher angegebenen Verschlussquoten durchgesetzt hat.

Bei der Radiofrequenz-induzierten Thermoerapie (RFITT) wird ein bipolarer Katheter duplexgesteuert über eine Schleuse oder mittels direkter Venae sectio bis in die Mündungssektion der Stammvene vorgeschoben (▣ **Abb. 4, 5**). Unter einem kontinuierlichen Rückzug wird dann die Vene über den hochfrequenten Strom impedanzgesteuert auf ca. 80–100° erhitzt und verschlossen. Die Verschlussquoten werden derzeit mit 95–98% angegeben [7, 42]. Die peri- und postoperative Patientenzufriedenheit bezüglich der Lebensqualität ist ähnlich dem

VNUS-Closure-Fast-Verfahren und dem 1470 nm radiären Diodenlaser.

► **Die perioperativen Komplikationsraten sind bei beiden Katheterbehandlungen gering**

Beide Therapieverfahren (VNUS-Closure bzw. VNUS-Closure-Fast und RFITT) sollten unter dem Schutz eines perivenösen Flüssigkeitsmantels (z. B. Tumesenzlösung) durchgeführt werden [21]. Die perioperativen Komplikationsraten sind bei beiden Katheterbehandlungen gering [25]. Typische Komplikationen der Behandlung sind Ekchymosen (5,8%), Hämatome (1,4%), Schmerzen, Phlebitis (1%), Induration der Stammvene, Nervenläsionen (3,4%), Verbrennungen, Hyperpigmentierungen (2,4%) und tiefe Beinvenenthrombosen [34]. Die postoperative Lebensqualität der Radiofrequenzwellentherapie ist der klassischen Operation insbesondere in Bezug auf die Schmerzen und die Arbeitsunfähigkeitszeiten überlegen [37, 39].

Postoperativ ist nur eine kurze Zeit der Kompression erforderlich. In den ersten Untersuchungen zeigte sich eine leicht erhöhte postoperative Thromboserate aufgrund der Ausbildung eines endoluminalen Thrombus im Sinne einer retrogenen Thrombophlebitis bis in die Krosse, wobei eine Progredienz dieses Thrombus in die tiefe Vene eher selten vorzukommen scheint. Aus diesem Grund empfehlen viele Hersteller eine postoperative Heparinisierung mittels niedermolekularem Heparin für ca. 7 Tage.

### Endoluminale Lasertherapie

Die endoluminale Lasertherapie wurde 1999 in Deutschland zur Behandlung der primären Varikosis zugelassen. Bei der meist unter perivenöser Tumesenzanästhesie durchgeführten Methode wird die Sondenspitze eines Lichtleiterkabels durch Punktion oder Freilegung der Stammvene ultraschallgesteuert von distal bis vor die Mündungsregion entweder an der V. femoralis communis oder V. poplitea eingeführt. Anschließend wird die Vene mittels Laserenergie (Photonenabsorption im Hämoglobin und Gewebe) auf Temperaturen von bis zu 700° punktuell

erhitzt und eine thermische Schädigung der Venenwand erreicht. Dieses führt zur Schrumpfung der Varize und zur Ausbildung eines thrombotischen Verschlusses. Die Effektivität der Okklusion ist abhängig von der verwendeten Energie (Joule) und dem Venendurchmesser. Beschriebene Nebenwirkungen sind v. a. Hyperpigmentierungen, Verhärtungen und persistierende Schmerzen sowie Ekchymosen, Hämatome, Phlebitis, Verbrennungen und tiefe Beinvenenthrombosen [28].

Die Applikation der Laserenergie kann gepulst oder kontinuierlich erfolgen. Zum Einsatz kamen in den früheren Jahren überwiegend Diodenlaser mit Wellenlängen von 810 und 980 nm. Weitere Daten wurden für die Wellenlängen 1064 nm und 1320 nm publiziert.

■ **Seit 2 Jahren hat sich der 1470 nm, radiär abstrahlende Diodenlaser etabliert.**

Dieser hat im Gegensatz zu den älteren Lasern nicht mehr das Hämoglobin, sondern die Venenwand als Zielstruktur. Hierdurch ist die Energieaufnahme in der Venenwand deutlich gleichmäßiger, Zerstörungen und Perforation der Vene sind seltener [33].

Die primären Verschlussquoten der endoluminalen Lasertherapie liegen postoperativ bei ca. 93–99% [32, 38]. In den derzeit publizierten Studien, die überwiegend mit dem 810- und 980-nm-Diodenlaser durchgeführt wurden, kam es im Vergleich zur Radiofrequenzwellentherapie deutlich häufiger zu erheblichen Schmerzsymptomatiken, insbesondere eine Woche postoperativ [16, 17]. Möglicherweise entstehen diese durch Thrombosierungen, die durch die Lasertherapie innerhalb der behandelten Stammvene ausgelöst werden [35].

Insgesamt wurde die endoluminale Lasertherapie mit dem 810 nm und dem 980 nm abstrahlenden Diodenlaser gegenüber der klassischen Operation als unterlegen, bezogen auf valide Endpunkte wie Patientenzufriedenheit, Schmerzen, Lebensqualität und kosmetisches Ergebnis, bewertet. Die derzeit vorliegenden Studien zum 1470 nm radiär abstrahlenden Diodenlaser zeigen eine deutliche Reduktion dieser postoperativen Komplika-

Hier steht eine Anzeige.



tionsrate [9]. Abschließende Aussagen zu Rezidivquoten sind für den 1470-nm-Diodenlaser aufgrund des kurzfristigen Einsatzes noch nicht möglich.

### Endoluminaler Heißdampf („steam vein sclerosis“)

Als neuestes endoluminales Therapieverfahren ist ein Heißdampfverfahren auf dem Markt, das derzeit vom Hersteller propagiert und beworben wird. Es wird suggeriert, dass dieses Verfahren auch Krossenrezidive für die endoluminale Therapie zugänglich macht. Im Tierversuch konnte gezeigt werden, dass über den Heißdampf Verschlüsse der Vene möglich sind. In der einzigen in Medline vorliegenden Studie zeigte sich ein kompletter Verschluss bei 13 von 20 behandelten Venae saphenae magna an 19 Probanden. Bei den übrigen 7 behandelten Gefäßen wurde ein kleines rekanalisiertes Segment nach 6 Monaten beobachtet [40]. Valide Studienergebnisse, die eine Beurteilung des Verfahrens zuließen, liegen derzeit nicht vor.

### Endoluminale katheterassistierte Schaumsklerosierung

Das Prinzip der Verödungsbehandlung besteht darin, durch Injektion einer gewebetoxischen, flüssigen oder aufgeschäumten Flüssigkeit (meist Polidocanol 0,25–3%) einen Gefäßwandschaden zu erzeugen, der zu einer Obliteration und Fibrosierung der Varize führt. Für die Behandlung von kleinkalibrigen Varizen (retikuläre Varizen, Besenreiser) gilt die Sklerosierungsbehandlung als Methode der ersten Wahl [4]. Bei Angiodysplasien, vulvären Varizen, pudendalen Varizen und perianalen Varizen ist dies oft die einzige Therapiemöglichkeit [22]. Zur Behandlung der Stammvenenvarikosis hat dieses konservative Verfahren in den letzten Jahren eine Renaissance erlebt. In aktuellen Studien zeigte sich im Vergleich von Flüssig- und Schaumsklerosierung eine bessere Wirksamkeit der Schaumsklerosierungstherapie. Eine Besonderheit ist dabei die katheterassistierte Schaumsklerosierung, bei der ähnlich wie bei den endoluminalen Verfahren am distalen Insuffizienzpunkt über eine Schleuse ein dem Fogarty ähnlicher Katheter in die Vene eingeführt wird.

Nach Aufdehnung eines Ballons, der den proximalen Abfluss des Schaumsklerosierungsmittels verhindert, wird das Sklerosierungsmittel über einen Katheter krossennah in die Vene appliziert. Hierdurch werden Verschlussquoten von ca. 70–90% postoperativ bei geringen postoperativen Komplikationsraten erreicht [8, 22, 41].

### Die Schaumsklerosierung ist nur bis zu einem Venendurchmesser von 8 mm durchführbar

Häufiger beschriebene Nebenwirkungen der Behandlung sind Schmerzen (13%), Hämatome (5%), Phlebitis (13%), Verhärtung (7%), Pigmentierung (9%), Juckreiz (2%), ein metallischer Geschmack, Thrombosen, Migräneanfälle und transistämisch ischämische Attacken [22]. Die Verträglichkeit der Behandlungsmethode ist bei sachgemäßer Anwendung insgesamt gut. Da ab einem Schaumvolumen von über 10 ml die Thromboserate stark ansteigt, stößt die Schaumsklerosierung ab einem Venendurchmesser von 8 mm an ihre Grenzen. Die primären Verschlussquoten sind denen der Operation und der endoluminalen Verfahren unterlegen [24].

### Fazit für die Praxis

- Die klassische Varizenoperation in moderner Technik bietet überschaubare Rezidivquoten bei guten kosmetischen Ergebnissen und nachgewiesenem Lebensqualitätsvorteil für den Patienten und gilt als etabliertes Standardtherapieverfahren ([27], **Abb. 6a, b**).
- Alternativ kommen zunehmend endoluminale Therapieverfahren zum Einsatz. Der Marktanteil dieser Behandlungsmethoden liegt in Deutschland derzeit jedoch noch bei unter 5%.
- Die thermischen endoluminalen Therapieverfahren bieten dem Patienten geringere postoperative Schmerzen und eine kürzere Rekonvaleszenzzeit gegenüber der klassischen Operation [26]. Sie stehen aufgrund ihrer Anwendungsmöglichkeit jedoch nur einem eingeschränkten Patienten-

spektrum zur Verfügung, da sie durch den Gefäßdurchmesser bzw. die Sondierbarkeit der Vene limitiert werden. Des Weiteren sind diese Verfahren durch die fehlende Kostenübernahme durch die gesetzlichen Krankenversicherungsträger eingeschränkt.

- Ein bisher nicht zu beurteilendes Langzeitrezidivrisiko der endoluminalen Therapieverfahren besteht in der Unsicherheit der Nichtbehandlung akzessorischer Venen. Diese führen bei fälschlicherweise unterlassener Unterbindung im Rahmen der klassischen Operation häufig zu Rezidiven und könnten somit auch langfristig zu einer höheren Rezidivquote der endoluminalen Therapieverfahren führen.
- Eine Renaissance hat in den letzten Jahren die katheterassistierte Schaumsklerosierung erlebt. Sie kann in Einzelfällen als sichere Therapieoption mit insgesamt guten postoperativen Ergebnissen eingesetzt werden, die primären Verschlussquoten sind denen der Operation und der endoluminalen Verfahren jedoch unterlegen.
- Die anderen in diesem Beitrag dargestellten Verfahren (CHIVA, Valvuloplastie, endoluminaler Heißdampf) führen derzeit eher ein Nischendasein und müssen aus unserer Sicht zum Teil (CHIVA) als obsolet angesehen werden.

### Korrespondenzadresse

Dr. G. Bruning



Tabea GmbH & Co.KG  
Kösterbergstr. 32, 22587  
Hamburg  
gbruning@  
tabea-krankenhaus.de

**Interessenkonflikt.** Der korrespondierende Autor gibt an, dass kein Interessenkonflikt besteht.

### Literatur (Auswahl)

1. Allegra C, Antignani PL, Carlizza A (2007) Recurrent varicose veins following surgical treatment: our experience with five years follow-up. Eur J Vasc Endovasc Surg 33:751–756

2. Alm J, Böhme J, Kensy M (2010) VNUS Closure radiofrequency ablation of varicose veins. *Phlebologie* 39:61–68
3. Babcock WW (1907) A new operation for the extirpation of varicose veins of the leg. *New York Med J* 80:153–156
6. Bruning G, Rasmussen H, Teichler A et al (2010) Pharmakokinetik von Artocain in der Tumeszlokalanästhesie. *Phlebologie* 39:218–225
7. Camci M, Harnoss B, Akkersdijk G et al (2009) Effectiveness and tolerability of bipolar radiofrequency-induced thermotherapy for the treatment of incompetent saphenous veins. *Phlebologie* 38:5–11
8. Ceulen RPM, Bullens-Goessens YIJM, Pi-Van De Venne SJA (2007) Outcomes and side effects of a duplexguided sclerotherapy in the treatment of great saphenous veins with 1% versus 3% Polidocanol foam: results of a randomized controlled trial with 1-year follow-up. *Dermatol Surg* 33:276–281
9. Doganci S, Demirkilic U (2010) Comparison of 980 nm laser and bare-tip fibre with 1470 nm laser and radial fibre in the treatment of great saphenous vein varicosities: a prospective randomised clinical trial. *Eur Vasc Endovasc Surg* 40:254–259
11. Escribano JM, Juan J, Bofill R et al (2003) Durability of reflux elimination by minimal invasive CHIVA procedure on patients with varicose veins. A 3-year prospective case study. *Eur J Vasc Endovasc Surg* 25:159–163
12. Faubel R, Schäfer I, Augustin M, Bruning G (2010) Langzeitergebnisse und Analysen von Zusammenhängen 5 Jahre nach Varizenstripping. *Phlebologie* 39:263–269
14. Fischer R, Kluess HG, Frings N, Duff C (2003) Der aktuelle Stand der Magnakrossenrezidiv-Forschung. *Phlebologie* 32:54–59
15. Franceschi C (1988) *Théorie et Pratique de la Cure Conservatrice et Hémodynamique de L'insuffisance Veineuse en Ambulatoire*. Armancon, Préca-sous-Thil
16. Gale SS, Lee JN, Walsh ME et al (2010) A randomized, controlled trial on endovenous thermal ablation using the 810-nm wavelength laser and the Closure PLUS radiofrequency ablation methods for superficial venous insufficiency of the great saphenous vein. *J Vasc Surg* 52:645–650
17. Goode SD, Chowhury A, Crockett M et al (2010) Laser and radiofrequency ablation study (LARA study): a randomised study comparing radiofrequency ablation and endovenous laser ablation (810 nm). *Eur J Vasc Endovasc Surg* 40:246–253
19. Hach W, Hach-Wunderle V (1994) *Die Rezirkulationskreise der primären Varikose*. Springer, Berlin Heidelberg New York London Paris
21. Kluess HG, Noppeney T, Breu FX et al (2010) Leitlinie zur Diagnostik und Therapie der Krampfadererkrankung. *Phlebologie* 39:271–289
22. Kobus S, Reich-Schupke S, Altmeyer P, Stücker P (2010) Aktuelle Aspekte der Schaumverödungstherapie. *Phlebologie* 39:193–200
23. Lane RJ, Cuzzila MR, Cornoneos JC et al (2007) Recurrent rates following external valvular standing of the saphenofemoral junction: a comparison with simultaneous contralateral stripping of the great saphenous vein. *Eur J Endovasc Surg* 34:595–693
25. Luebke T, Gawenda M, Heckenkamp J, Brunkwall J (2008) Meta-analysis of endovenous radiofrequency obliteration of the great saphenous vein in primary varicosis. *J Endovasc Ther* 15:213–223
28. Mekako A, Chetter I (2007) Cutaneous hyperpigmentation after endovenous laser therapy: a case report and literature review. *Ann Vasc Surg* 21:637–639
29. Noppeney T, Noppeney J, Kurth I (2002) Ergebnisse nach klassischer Varizenchirurgie. *Zentralbl Chir* 127:748–751
31. Nüllen H, Noppeney T (2010) Diagnosis and treatment of varicose veins: Part 2: therapeutic procedures and results. *Chirurg* 81:1125–1137
32. Pannier F, Rabe E (2006) Endovenous laser therapy and radiofrequency ablation of saphenous varicose veins. *J Cardiovasc Surg* 47:3–8
33. Pannier F, Rabe E, Maurins U (2009) First results with the new 1470 nm diode laser for endovenous ablation of incompetent saphenous veins. *Phlebology* 24:26–30
34. Proebstle TM, Alm J, Göckeritz O et al (2010) Endovenous radiofrequency powered segmental thermal ablation (Closure FAST) of great saphenous veins. *Phlebologie* 39:69–71
35. Pronk P, Gauw SA, Mooij MC et al (2010) Randomised controlled trial comparing saphena-femoral ligation and stripping of the great saphenous vein with endovenous laser ablation (980 nm) using local tumescent anaesthesia: one year results. *Eur J Vasc Endovasc Surg* 40:649–656
36. Rabe E, Pannier-Fischer F, Bromen K et al (2003) Bonner Venenstudie der Deutschen Gesellschaft für Phlebologie – Epidemiologische Untersuchung zur Häufigkeit von chronischen Venenkrankheiten in der städtischen und ländlichen Wohnbevölkerung. *Phlebologie* 32:1–14
38. Spreafico G, Kabnick L, Beland TL et al (2001) Laser saphenous ablations in more than 1.000 limbs with long-term duplex examination follow-up. *Ann Vasc Surg* 25:71–78
39. Subramonia S, Lees T (2010) Randomized clinical trial of radiofrequency ablation or conventional high ligation and stripping for great saphenous varicose veins. *Br J Surg* 97:328–336
40. Van den Bos RR, Milleret R, Neumann M, Nijsten T (2010) Proof-of-principle study of steam ablation as novel thermal therapy for saphenous varicose veins. *J Vasc Surg* [Epub ahead of print]
42. Zierau UT, Lahl W (2009) The endovenous RFITT treatment of varicose veins, a new method of interventional phlebology. Technique and first results. *Phlebologie* 38:12–16

Hier steht eine Anzeige



**Das vollständige Literaturverzeichnis ...**

... finden Sie in der html-Version dieses Beitrags im Online-Archiv auf der Zeitschriftenhomepage [www.DerHautarzt.de](http://www.DerHautarzt.de)